家族性大腸腺腫症にみられた
胃底腺ポリープの腫瘍化

【症例】 44歳　男性

【既往歴】 甲状腺機能亢進症、家族性大腸腺腫症(FAP)

【内服薬】 メルカゾール®

【現病歴】

　7年前、便潜血陽性で近医受診. 胃ポリポーシス、大腸ポリポーシスを指摘され、当院紹介受診.

　FAPの診断で結腸全摘、J-pouch形成、ileostomy施行. 以降は毎年、上下部内視鏡検査のフォローアップを受けていた.

入院時検査所見

血液所見

WBC	5500	/μl
Hb	16.7	g/dl
PLT	22.3	万/μl
PT-INR	0.95	
APTT	33.1	秒

血清免疫学所見

CRP	0.01	mg/dl

腫瘍マーカー

CEA	3.1	ng/ml
CA19-9	7	U/ml

血液生化学所見

TP	7.1	g/dl
ALB	4.5	g/dl
AST	34	IU/l
ALT	57	IU/l
ALP	228	IU/l
γ-GTP	33	IU/l
LDH	258	IU/l
BUN	12	mg/dl
Cr	0.81	mg/dl
Na	141	mEq/l
K	4.3	mEq/l
Cl	107	mEq/l

上部消化管内視鏡検査

2012

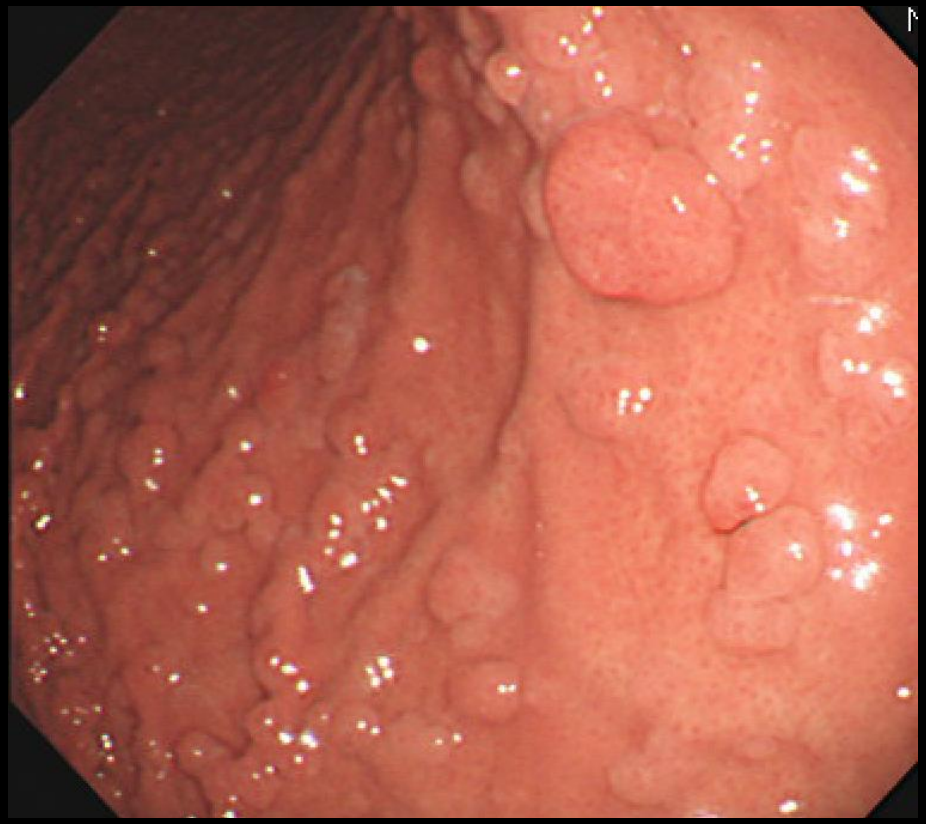

Group1, hyperplastic regenerative gastric mucosa
再生性変化を伴う上皮の増生を認める。

2013

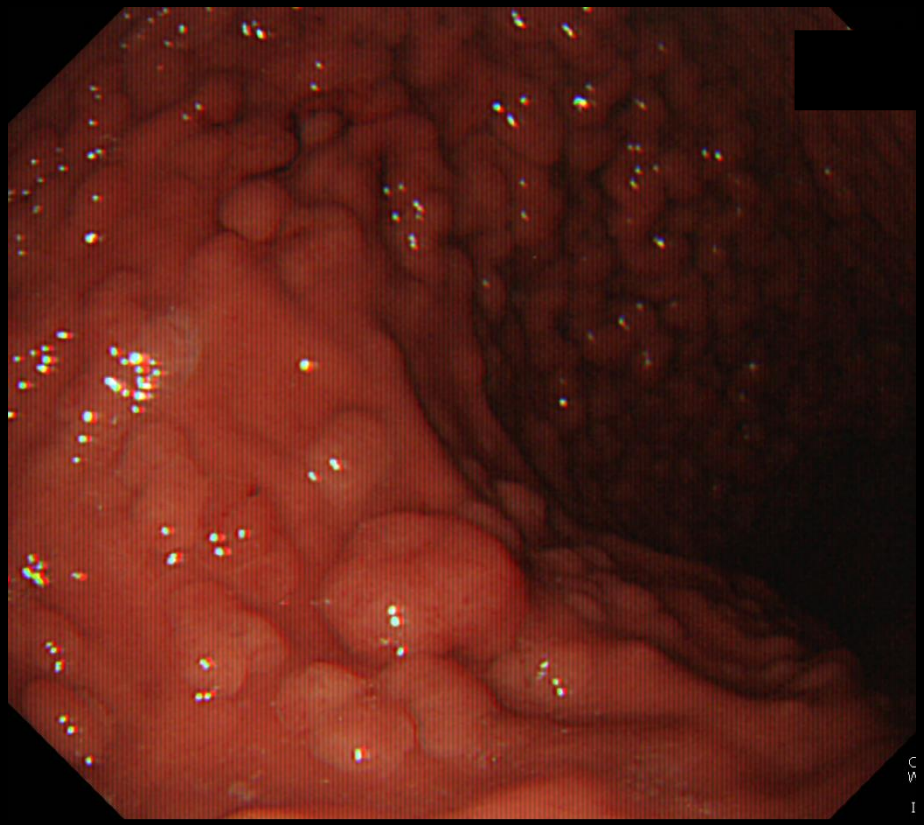

Group1, Fundic gland polyp
表層腺管の密度上昇、軽度増生を認める。
反応性の過形成像。

2014

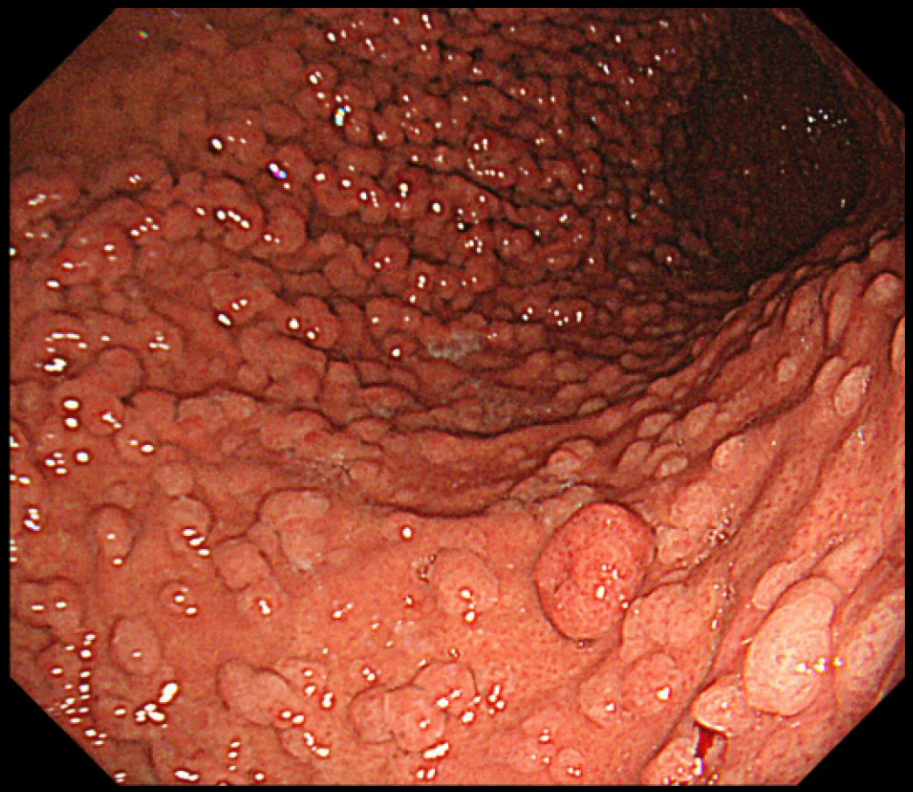

生検なし

2015

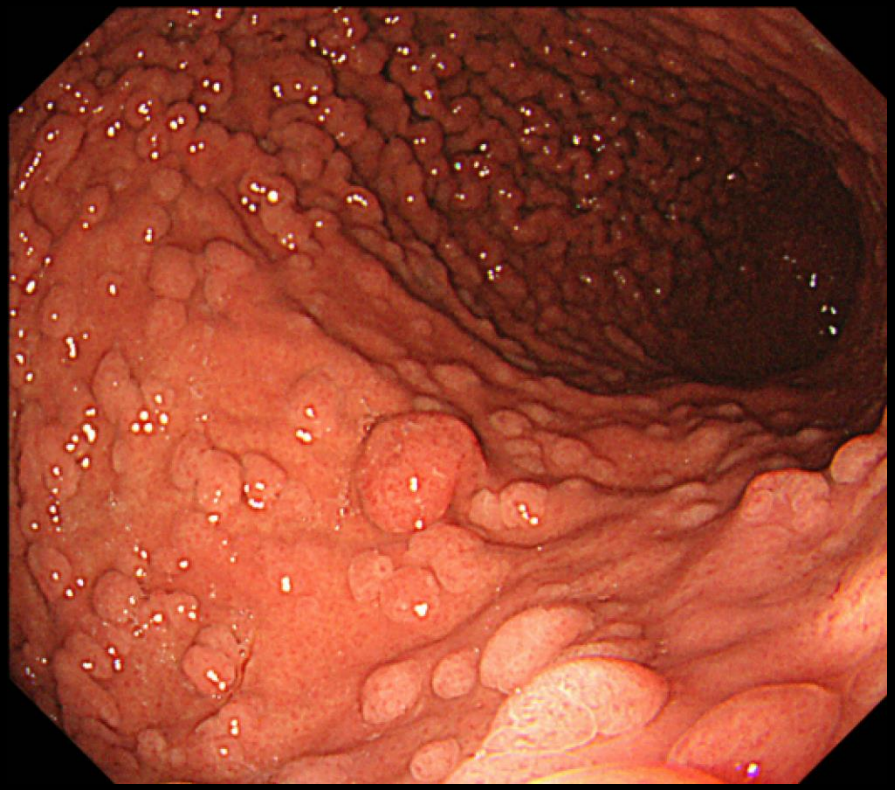

生検なし

2016

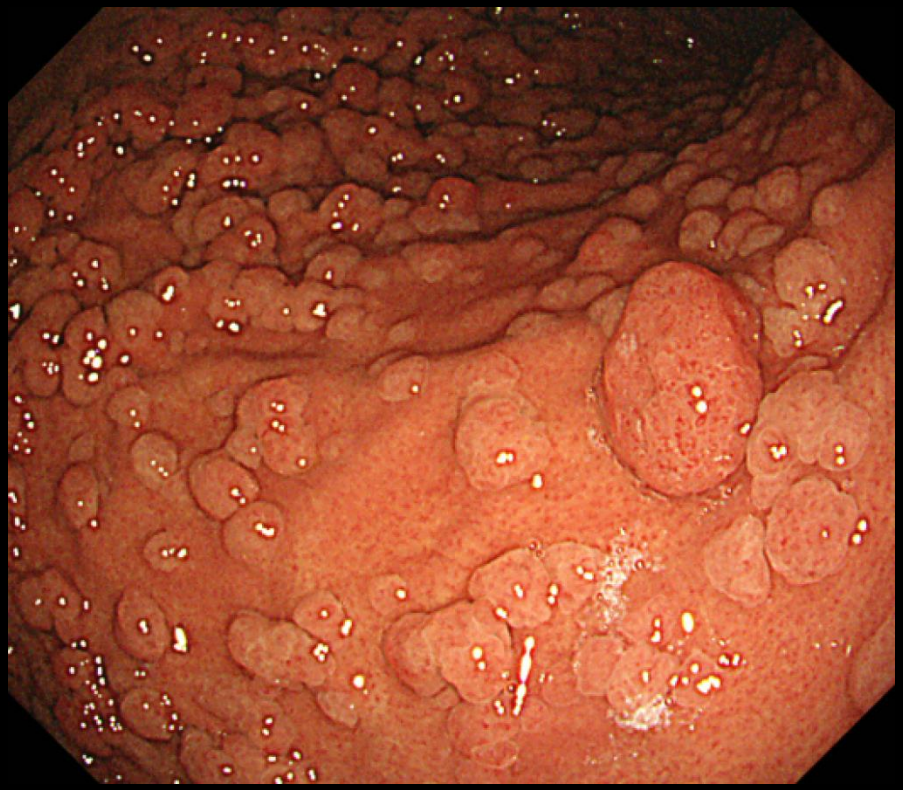

生検なし

2017

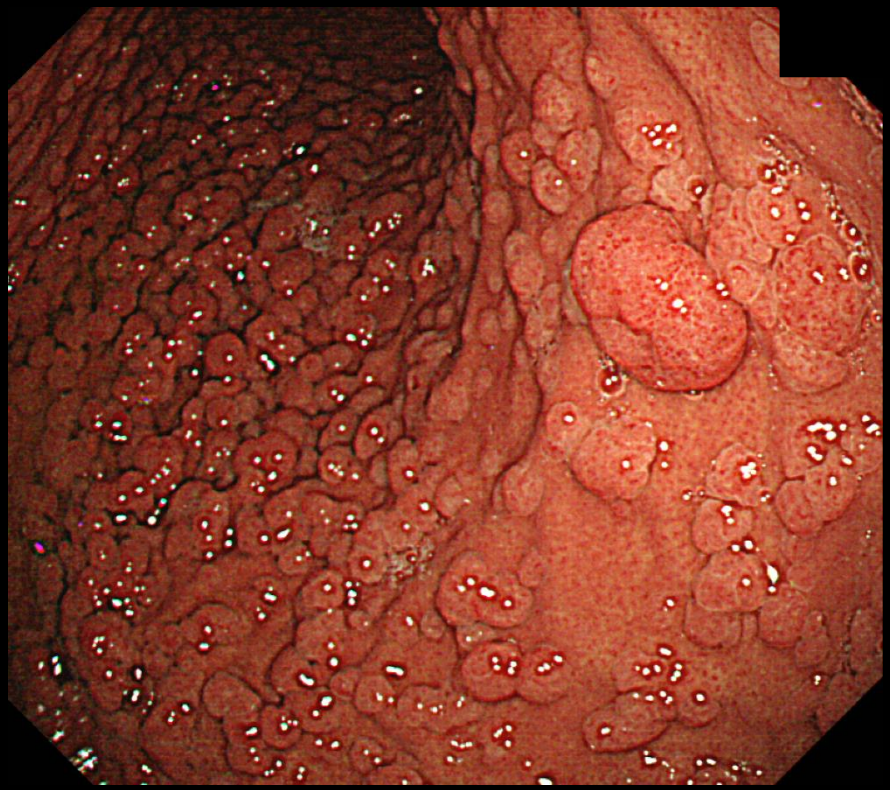

Group1, Fundic gland polyp
胃底腺の不規則な拡張傾向を認める。

2018

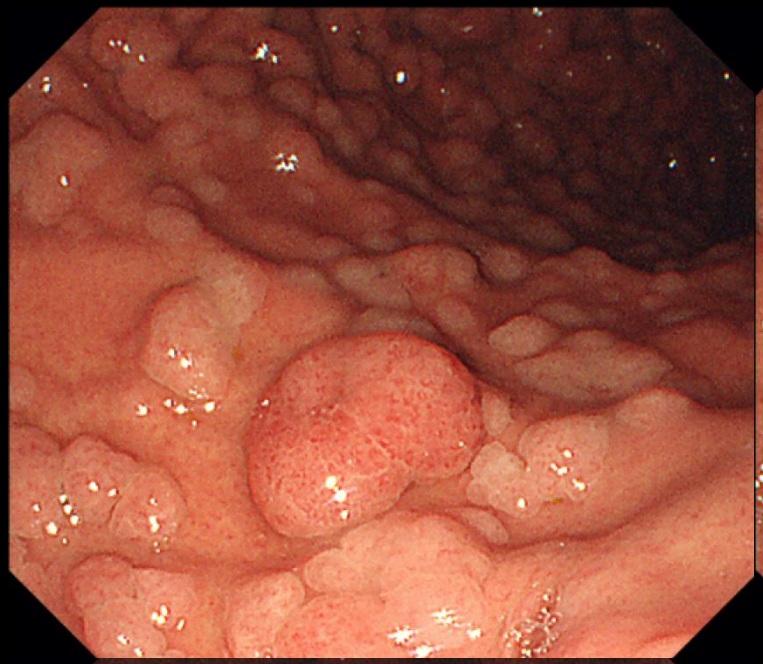

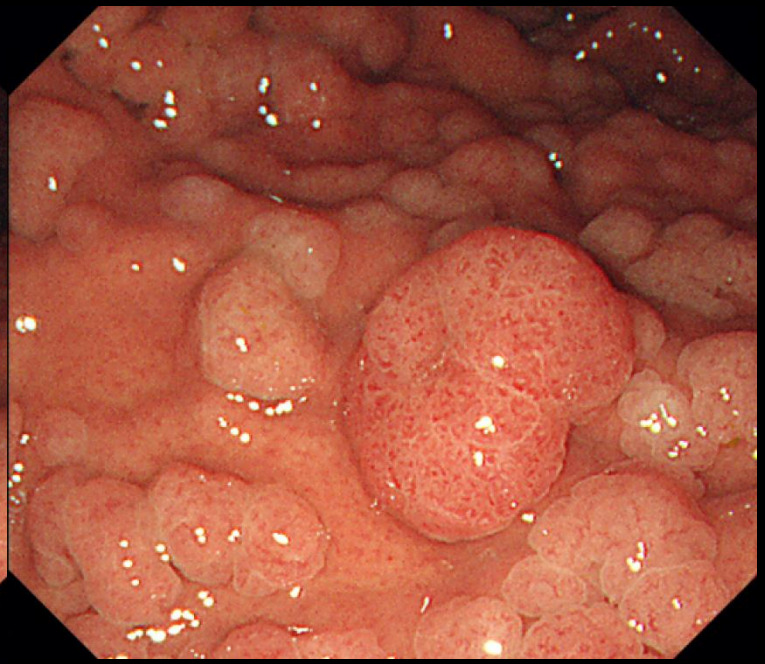

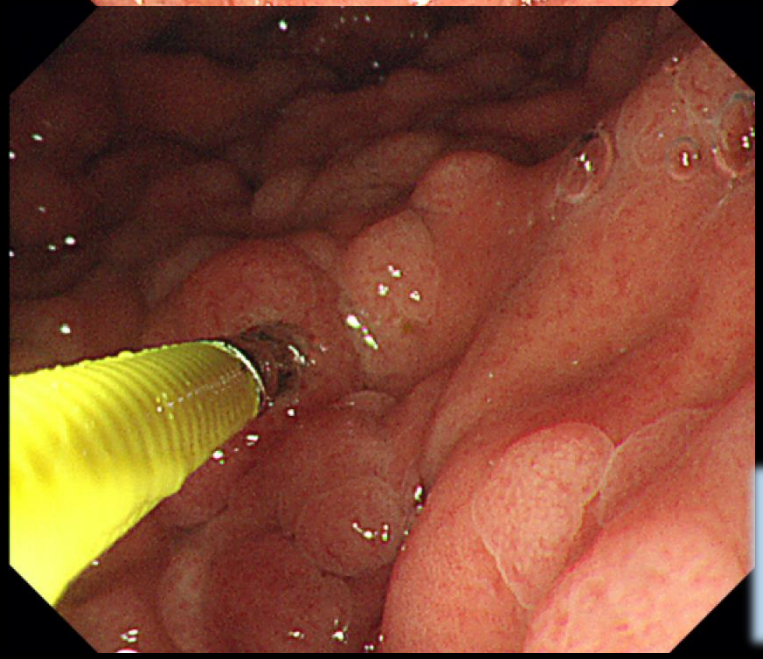

Group2, Fundic gland polyp with dysplasia

表層上皮の核腫大、配列の乱れを認め、腫瘍性変化を疑う

拡大内視鏡検査

NBI拡大観察において、背景粘膜に萎縮がなく整った小型円形の腺開口部を認め、ポリープも同様の表面構造

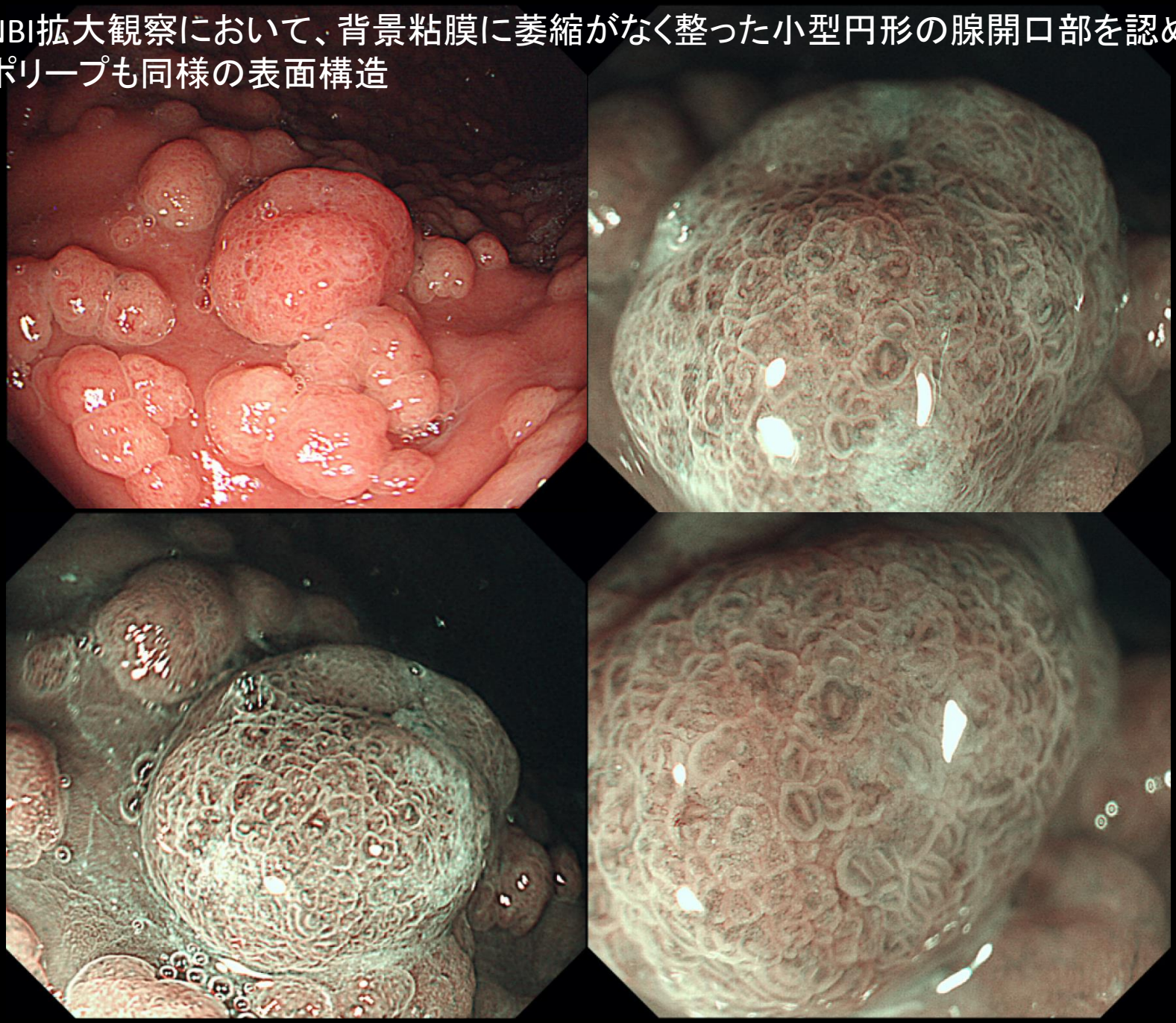

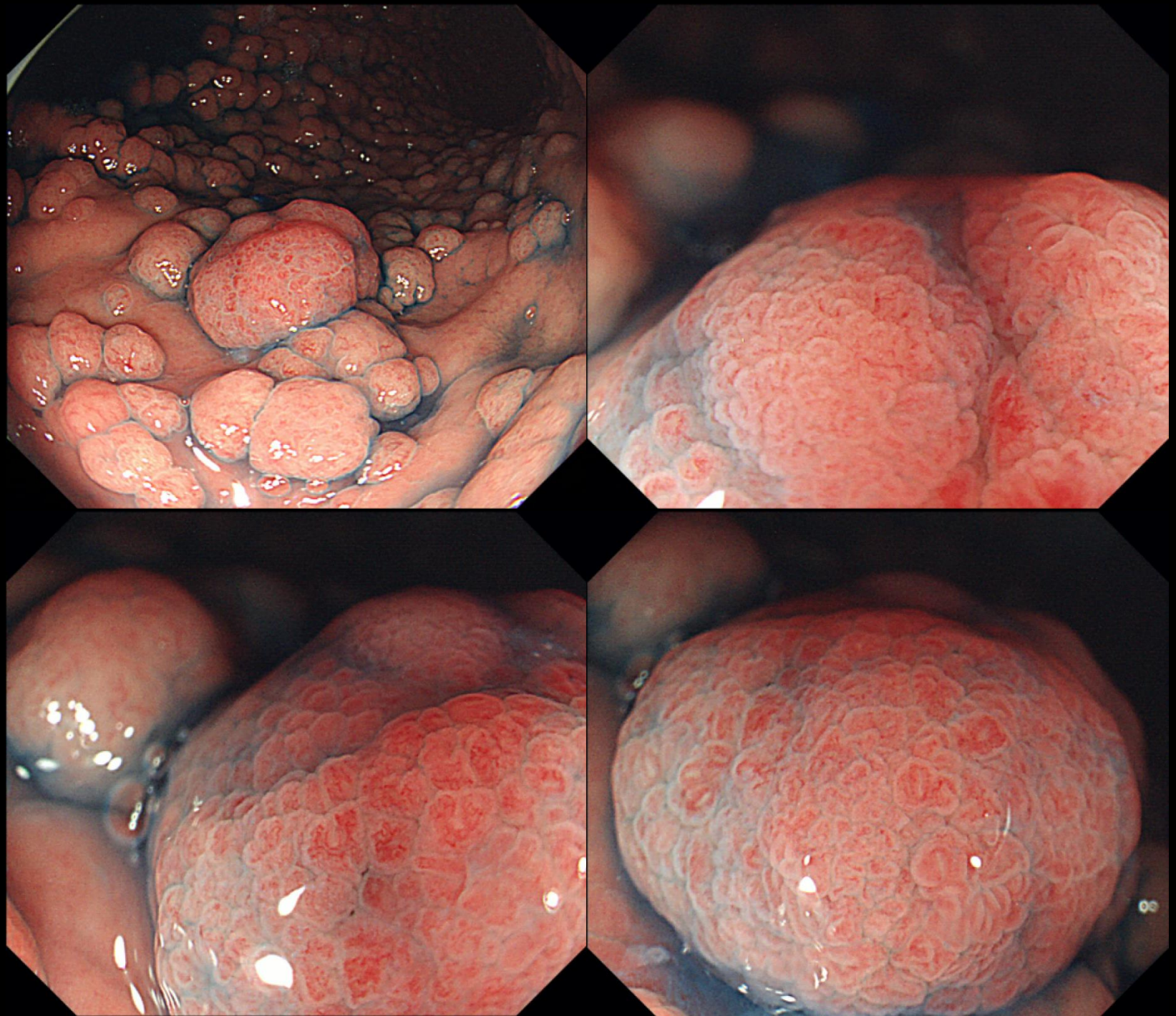

内視鏡診断

12mm Y-III型 Fundic gland polyp with dysplasia

治療方針

内視鏡的粘膜下層剥離術

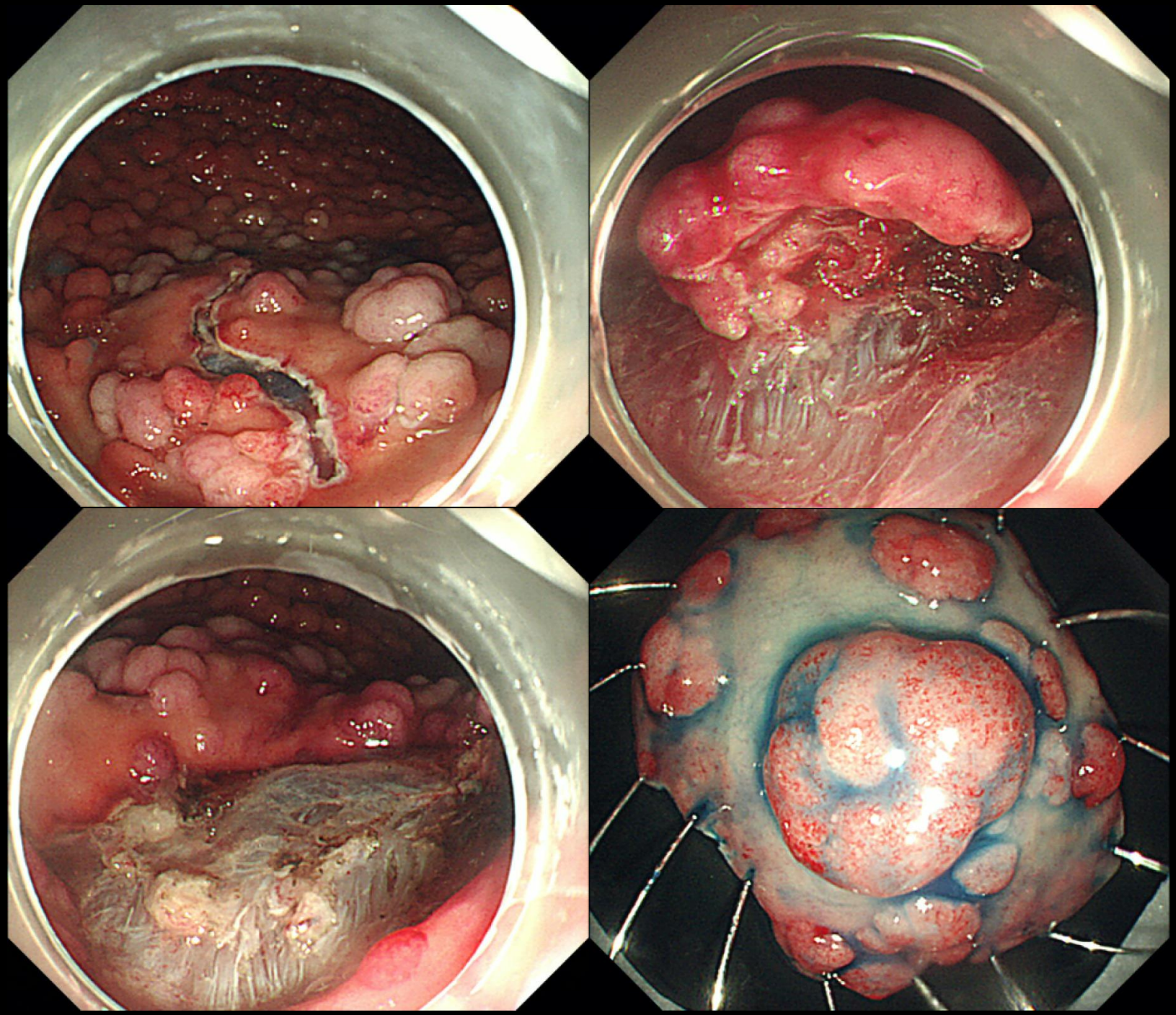

最終病理診断

Fundic gland polyp with dysplasia, $\mathrm{cut\ end}$ $(\dot{-})$

家族性大腸腺腫症(FAP)

- ✓ 大腸多発ポリープ(100個以上)によって診断され、第5番染色体上の癌抑制遺伝子であるAPC遺伝子の変異により生じる
- ✓ 大腸癌の発生には、複数の遺伝子変異が関係すると考えられており(multi-hit theory)、60歳で100%が大腸癌を発生する
- ✓ AFPに随伴する大腸外病変として、胃底腺ポリポーシス、十二指腸ポリポーシス、デスモイド腫瘍などがある。

Japanese Society for Cancer of the Colon and Rectum. 遺伝性大腸癌診療ガイドライン2016

FGP with dysplasia

- ✓ FAPの胃底腺ポリープは、しばしばポリポーシスとして胃底部から体部に密集して認められる傾向があり、頻度は20～84%と様々である
- ✓ BianchiらのFAP患者75症例のprospective studyによれば、88%にFGPがみられ、41%にdysplasiaがみられた
- ✓ サイズの大きいもの、十二指腸腺腫の高度な症例では、dysplasiaに注意が必要と言われている

Bianchi et al. Clin Gastroenterol Hepatol. 2008

本症例のpoint

- ✓ FAP患者にみられたFGP with dysplasiaの1例を経験した．6年間の経過を観察し得た貴重な1例である．
- ✓ 今後の課題としては、ポリポーシスの中からdysplasiaを疑う病変をどのように検出するか、dysplasiaの拡大内視鏡所見の確立などが挙げられる．
- ✓ 病理診断においては、病理医間で乖離する可能性がある．内視鏡医と病理医で臨床情報を共有することで、より正確な診断に結びつけることが大切と思われる．