症例

症例　　60歳　男性

主訴　　腹部膨満

既往歴　特記なし

内服薬　なし

現病歴

2016年6月20日～間欠的腹痛出現。

7月1日前医ER受診。CTで腸閉塞と診断されイレウス管挿入。

消化管造影で小腸高度狭窄指摘された。

7月27日DBEによる診断確定目的に当院紹介受診。

身体所見

血圧 102/60mmHg、脈拍 80/min、体温 36.0℃
イレウス管挿入状態

腹部　平坦・軟、圧痛(-)、反跳痛(-)
腸蠕動音亢進、腫瘤触知(-)

CT所見

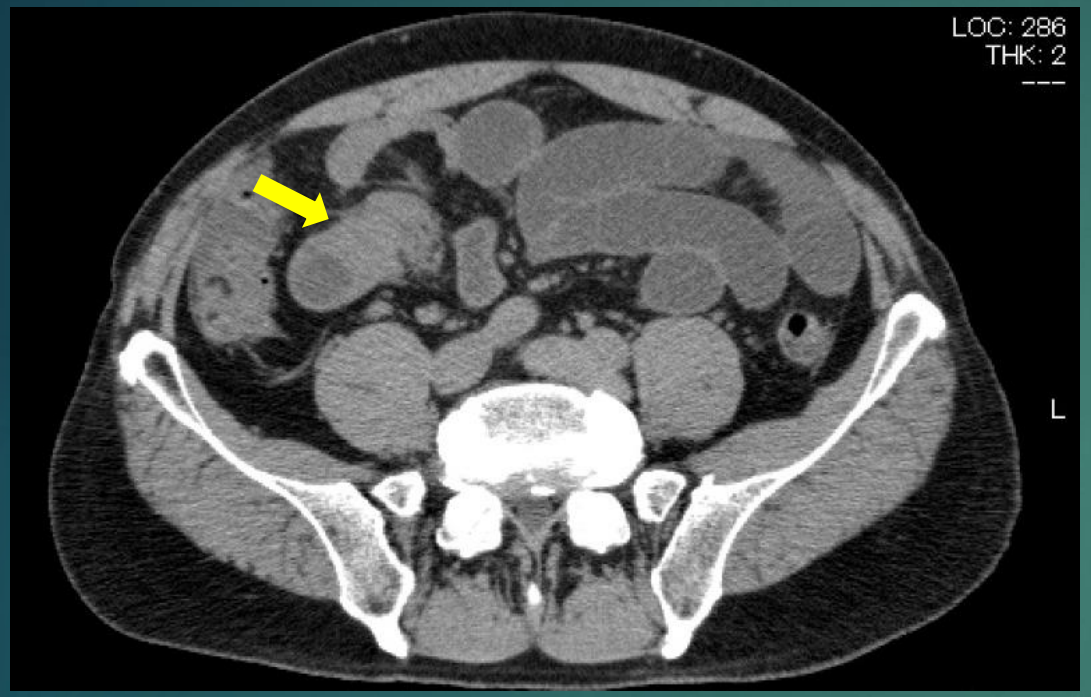

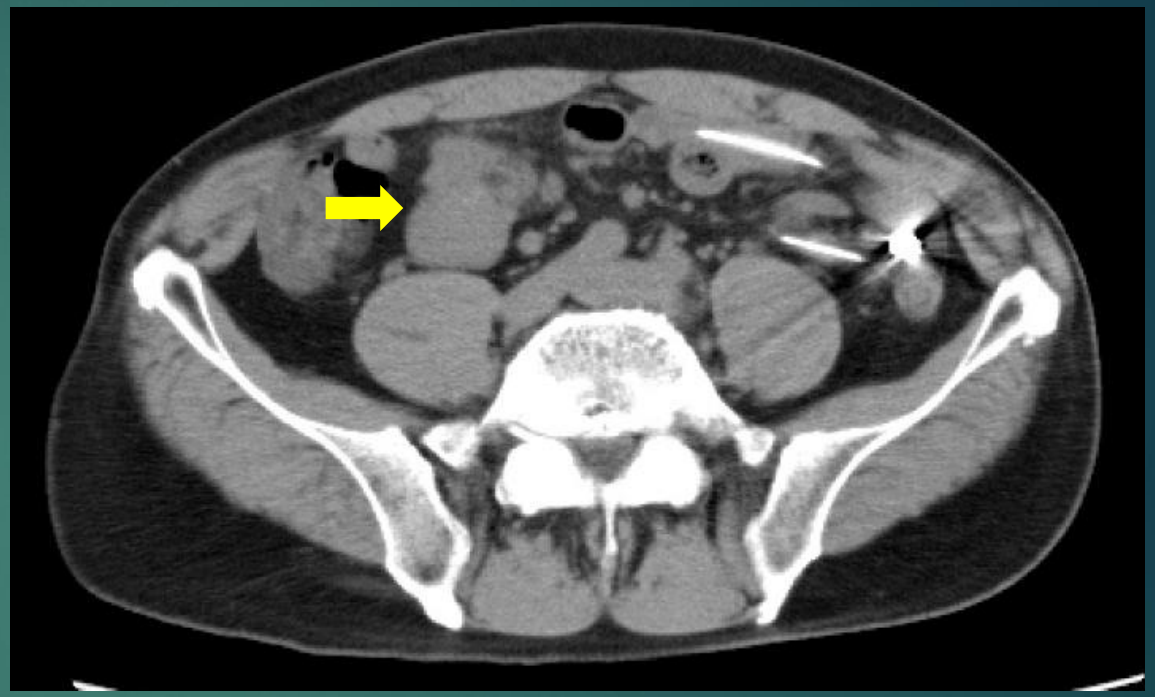

7月1日CT　　7月24日CT

骨盤骨上縁レベルの小腸で腫瘤形成の疑い。

7月1日CTでは口側小腸の拡張を認め、

7月24日CTではイレウス管挿入後のため、小腸拡張なし。

小腸内視鏡造影所見

骨盤内小腸右側で陰影欠損を認める。

肛門側小腸は造影されるが、appele core signははっきりしない。

小腸内視鏡所見

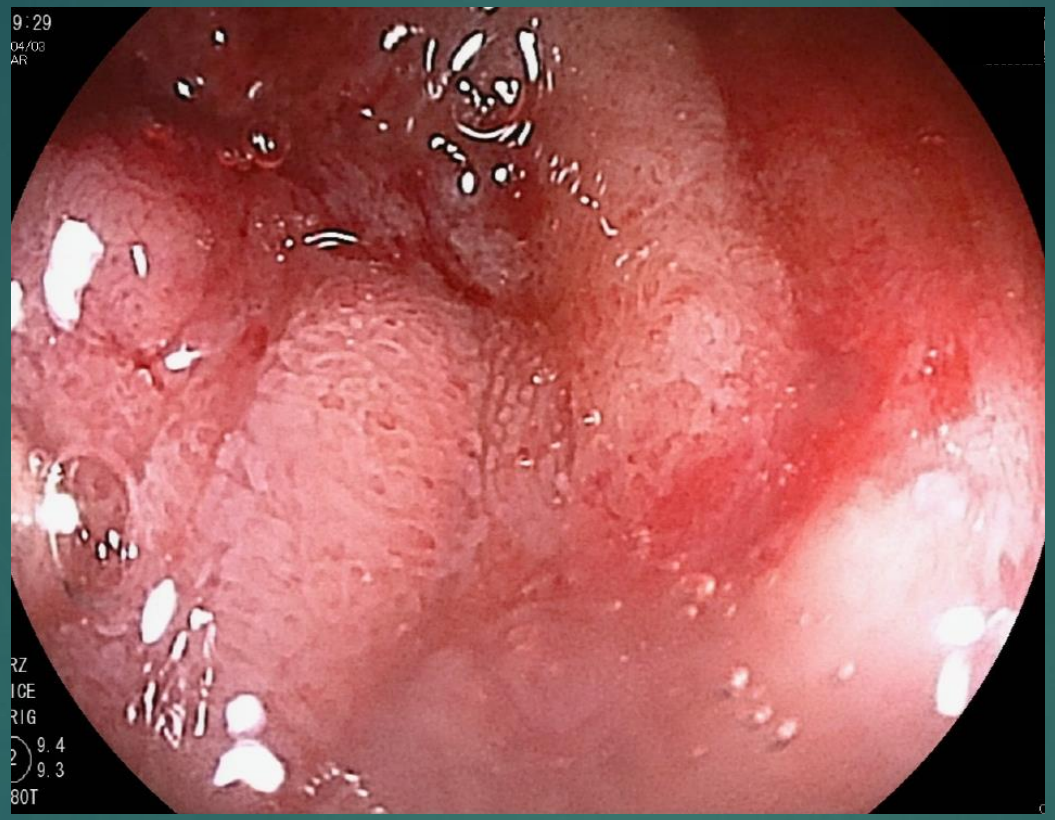

Bauhinn弁から100cmの部位で高度狭窄を認め、一部で粘膜病変が認められるものの全体像ははっきりしない。

小腸腺癌の疫学

- 小腸悪性腫瘍は欧米では神経内分泌腫瘍が最も多く、次いで腺癌が多い。本邦では悪性リンパ腫、GIST、腺癌が多い。
- 小腸腺癌は全悪性腫瘍の0.5%以下、全消化管悪性腫瘍に限っても5%以下とされ、欧米諸国の報告でも発症率は0.22-0.57人/10万人と稀である。
- 十二指腸45%、空腸35%、回腸20%と上部小腸に多い。

小腸悪性腫瘍と内視鏡

従来小腸悪性腫瘍はEGD・CSが観察し得ない病変のため診断が困難であったが、小腸カプセル内視鏡（CE）および小腸バルーン内視鏡（BE）の進歩により診断能が向上した。

GISTは壁外発育型があり、CE/BEの診断能が一部で劣ることから造影CTとの併用が望ましい。

小腸腺癌はCE/BEの進歩により早期がんの診断報告が増えているが、いまだその予後は不良である。