複合型腺神経内分泌細胞癌MANECの一例

消化器病理カンファレンス

症例　69才女性

《主訴》　なし

《現病歴》

10年前に他院で胃角部早期胃癌に対してESD施行。

定期フォローGFで前庭部にⅡa病変、体中部にⅡｃ病変を認め、後者からadenocarcinoma(por2)を認めた。

精査加療目的に当院へ紹介受診となった。

《既往歴》

虫垂炎ope、高血圧症、脳梗塞、腱鞘炎

《常用薬》　バイアスピリン、ガスター、オルメテック

《病変①》

部位：胃前庭部

肉眼型：Ⅱa、大きさ：10㎜大

当院拡大内視鏡所見：早期胃癌(M)

前医病理所見：G2

当院病理所見：G1

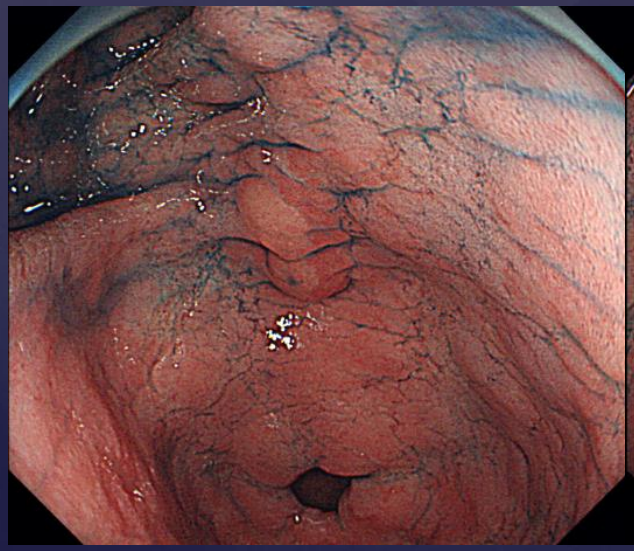

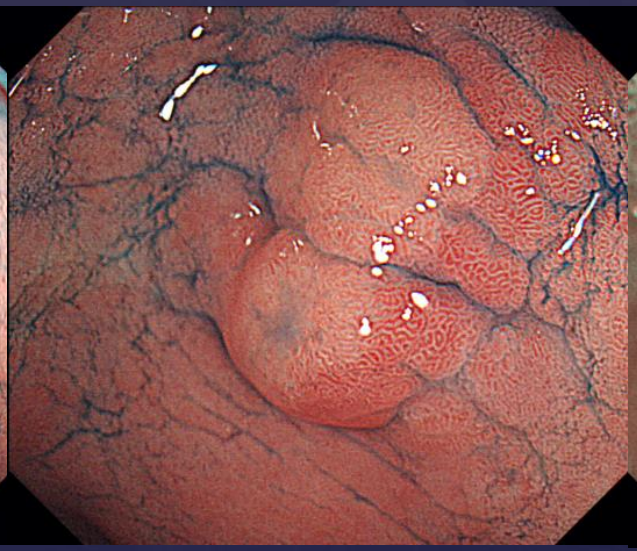

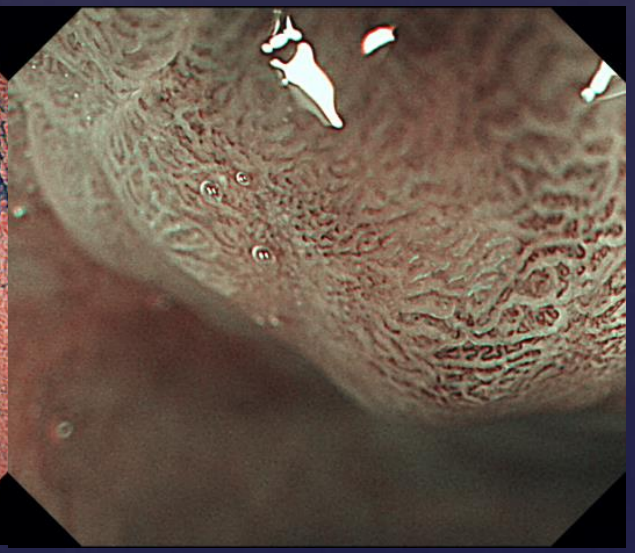

《病変②》

部位：胃体中部後壁

肉眼型：0-Ⅱc、大きさ：30㎜大

当院拡大内視鏡所見：早期胃癌(M～SM)

前医病理所見：adenocarcinoma (por2)

当院病理所見：adenoma

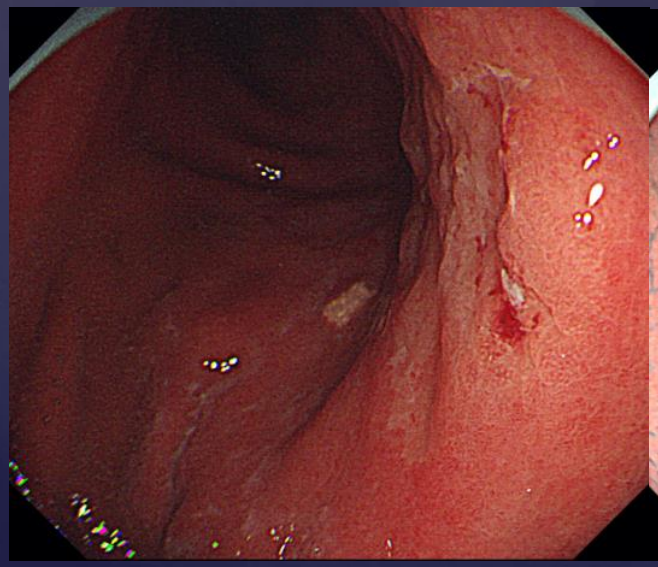

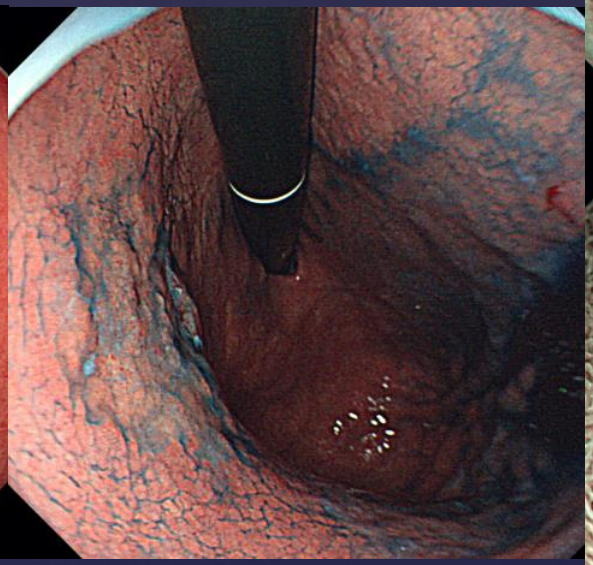

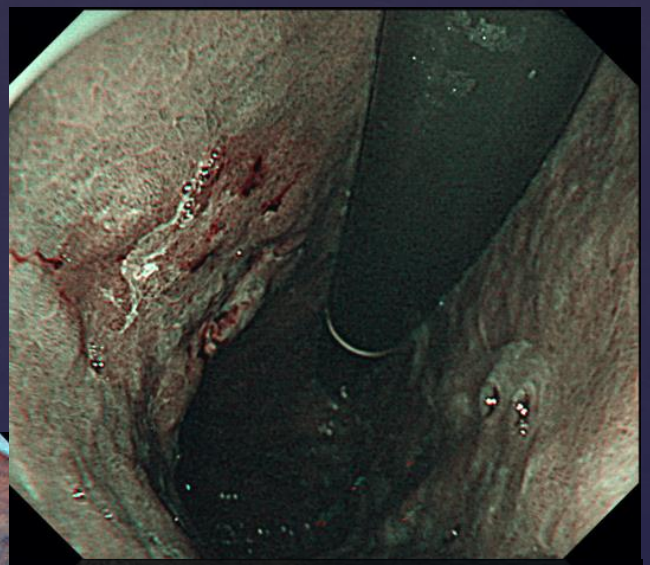

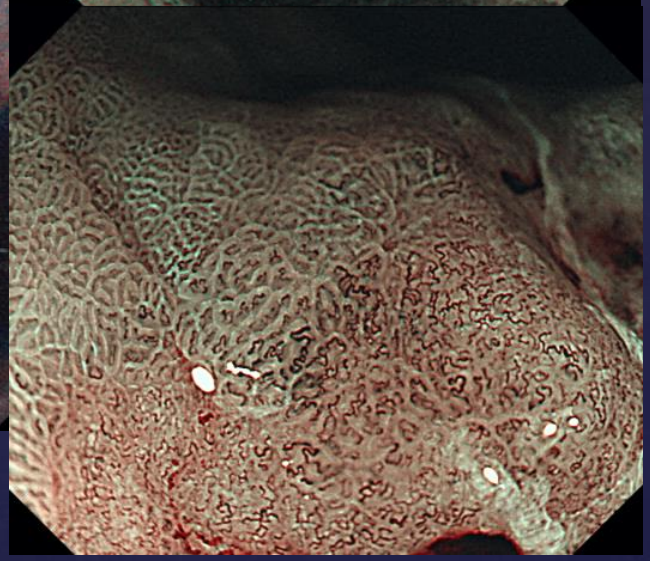

内分泌系の性質と表現型を有する膵・消化管腫瘍
（Neuroendocrine Neoplasma:NEN）

2010年WHO分類		
	Grading	
	核分裂数(/10HPF)	Ki-67指数(%)
神経内分泌腫瘍 Neuroendocrine tumor　NET G1	＜2	≦2
神経内分泌腫瘍 Neuroendocrine tumor NET G2	2～20	3～20
神経内分泌癌 Neuroendocrine carcinoma NEC	＞20	＞20
複合型腺神経内分泌癌 Mixed adenoneuroendocrine　c arcinoma MANEC	※<u>腺癌成分30%以上</u>	
過形成性・前腫瘍病変　Hyperplastic and preneoplastic lesions		

胃神経内分泌細胞癌
(neuroendocrine carcinoma:NEC)

- ✓ 消化管神経内分泌腫瘍のうち胃は約７％程度。
- ✓ 胃癌全体の0.4～0.6％の発生頻度。
- ✓ 胃に発生するNECは、NENの15～28％程度。
- ✓ 発症機序や進展機序は不明。
- ✓ 早期より高度な脈管侵襲および遠隔転移をきたして進行癌で発見されることが多い。
- ✓ SM浸潤をきたす胃NECでは50～100％に転移を認め、全生存期間の中央値は11～13.3ヶ月と極めて不良。

複合型腺神経内分泌細胞癌

(Mixed adenoneuroendocrine　c arcinoma ：MANEC)

- ✓ 腺癌成分および内分泌腫瘍成分が30％以上含まれているものをMANECと定義する。
- ✓ 胃に発生するMANECはNENの10～16％を占める。
- ✓ 医中誌では、2012年～2018年に27例報告されている。非常に稀な疾患である。

胃NEC/MANEC

- ✓ 内視鏡下生検の感度は11～27%と非常に低い。
- ✓ NEC成分が粘膜下層を中心に増殖するため、粘膜表層に露出しづらいと考えられている。
- ✓ 通常胃癌とNECおよびMANECの鑑別におけるNBI/拡大観察の有用性は報告されていない。
  →NEC成分により出現するSM深部浸潤所見を正確に診断するよりほかない。
- ✓ NEC/MANECに対する内視鏡治療適応や治療方針については確立されたエビデンスはない。